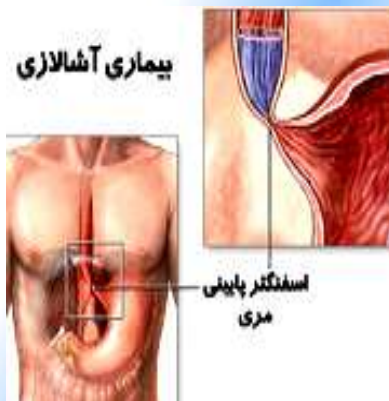




اختلال بلع

(آشنایی با بیماری آشالازی)

گروه هدف: بزرگسالان



تهیه کنندگان: گروه آموزش به بیمار مرکز

با نایید اساتید گروه جراحی عروق بیمارستان شهدای تجریش

بازبینی زمستان ۱۴۰۱

بیماران مبتلا به آشالازی علائم بیماری را کاهش می دهد . البته بیش از نصف بیماران مجبور می شوند که برای بهبود بیماری بیش از یکبار این کار را انجام دهند.

جراحی (میوتومی)

منظور از میوتومی این است که در ناحیه اسفنکتر تحتانی یک فیبر عضلانی را مستقیماً ببریم.

در گذشته برای این کار باید جدار قفسه سینه و شکم را باز می کردند اما امروزه این کار توسط یک لاپاروسکوپ و با یک برش بسیار کوچک قابل انجام است.

تزریق سم بوتولونیم:

این روش جدیدترین روش درمانی آشالازی است. سم بوتولونیم به طور موقت سلولهای عصبی را که فرمان انقباض به اسفنکتر تحتانی مری می دهد فلج می کند. به نظر می رسد که این روش در بیمارانی که بالای ۵۰ سال دارند مناسب است. البته از تزریق این سم می توان به عنوان یک روش تشخیصی در کسانی که مشکوک به آشالازی هستند نیز استفاده کرد.

منبع: پرستاری داخلی و جراحی ۲۰۲۲

درمان و مدیریت بیماری

-آشالازی شایع ترین اختلال حرکتی قابل درمان مری است.

-درمان ها با هدف کاهش فشار دریچه تحتانی مری و بهبود تخلیه مری انجام می شوند.

دو روش درمانی اول (دارو درمانی و تزریق سم بوتولونیم) با کاهش دادن فشار اسفنکتر تحتانی مری عمل میکنند اما دو روش دیگر (بالون زدن و جراحی) از طریق تضعیف فیبرهای عضلانی اسفنکتر تحتانی مری عمل میکند.

دارو درمانی

نیتراها و بلوک کننده های کانال کلسیم دو دسته داروئی هستند که اثر شل کنندگی روی عضلات اسفنکتر تحتانی مری دارند. این قرصها زیر زبانی هستند و ۱۰ الی ۳۰ دقیقه قبل از غذا مصرف میشوند.

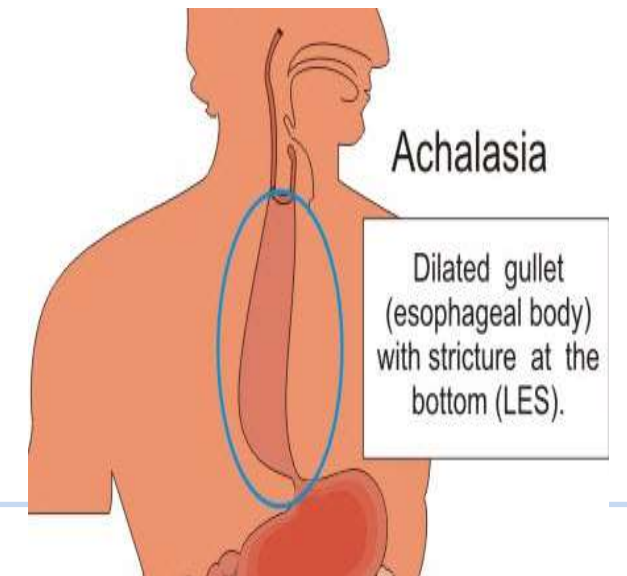
•بالون زدن(هوا زدن):

با بالون زدن به طور مکانیکی عضلات منقبض شده اسفنکتر مری کشیده میشود. این روش درمانی در دو سوم

آیا در بلع غذا مشکل پیدا کرده‌اید، آیا در مواردی غذای هضم نشده را برمی‌گردانید؟ شما ممکن است بیماری آشالازی داشته باشید. در این پمفلت به صورت خلاصه با این بیماری آشنا می‌شویم.

- آشالازی شایع‌ترین اختلال حرکتی اولیه مری است.

- در بیماری آشالازی دریچه تحتانی مری، یعنی پیوستگاه مری به معده به اندازه کافی شل نمی‌شود. مشکل بعدی این است که مری حرکت طبیعی خود را از دست می‌دهد. برای اینکه لقمه غذا وارد مری شما بشود، مری باید بتواند لقمه را با حرکاتی موسوم به حرکات دودی از بالا به پایین براند. در این بیماری این حرکات دودی از بین می‌روند. در نتیجه این دو مشکل عمده، مری بیماری بزرگ می‌شود و به قطرش اضافه می‌شود و به اصطلاح متسع می‌شود.



تظاهرات بیمار

- ✓ بیمار هم هنگام خوردن مایعات و هم هنگام خوردن جامدات دچار مشکل بلع می‌شود و این مشکل رفته‌رفته بدتر هم می‌شود، یعنی پیشرونده است.
- ✓ بیمار در قفسه سینه در زیر جناغ احساس درد دارد.
- ✓ برگرداندن غذای هضم‌نشده
- ✓ کاهش وزن
- ✓ برگرداندن و آسپیراسیون (وارد شدن ترشحات و مواد غذایی به مجاری هوایی) می‌تواند سبب عوارضی بشود، مثلاً بیماری به صورت مکرر دچار عفونت ریه شود و یا شب هنگام سرفه مکرر داشته باشد.

ارزیابی تشخیصی

- عکس اشعه ایکس قفسه سینه ممکن است عدم وجود هوای معده را نشان دهد، در بیماری پیشرفته ممکن است پهن شدن قسمت میانی سینه و یک سطح مایع هوا در داخل مری گشاد شده دیده شود.

- تصویربرداری از مری با باریوم نشان‌دهنده عدم وجود حرکات دودی و گشاد شدن مری است.
- ستون باریوم به تدریج باریک می‌شود و به یک نقطه ختم می‌گردد. این نقطه در واقع همان محل دریچه تحتانی است که شل نمی‌شود.
- مانومتري یعنی اندازه‌گیری فشار ایجاد شدن توسط عضلات مری، تشخیص را تأیید یا اثبات می‌کند. این کار با نشان دادن عدم وجود حرکات دودی و بازشدن ناقص دریچه تحتانی انجام می‌شود. مانومتري به خصوص در زمانی که عکس‌ها منجر به تشخیص نمی‌شوند، مفید است.
- آندوسکوپی همراه با نمونه‌برداری باید برای رد بدخیمی در محل اتصال مری به معده انجام شود.

آندوسکوپی ممکن است التهاب مری (به علت راکد ماندن محتویات مری)، آسیب سوزاننده ناشی از داروها، یا عفونت ناشی از قارچی به نام کاندیدا آلبیکانس را نشان دهد.